Laringectomías parciales, subtotales y totales

JJ Piquet

Resumen. – Los cánceres de la endolaringe presentan particularidades anatomoclínicas específicas que justifican la importancia de las intervenciones parciales en su tratamiento.
— Se desarrollan en el interior del cartílago tiroides que resiste mucho tiempo a la propagación neoplásica evitando así la infiltración tumoral de los tejidos adyacentes.
— Su sintomatología es precoz, lo que explica que en el momento del diagnóstico el tumor sólo tenga un pequeño volumen.
— La linfofilia de este tipo de cáncer es baja o moderada.
Todas estas nociones explican el relativamente buen pronóstico de este tipo de tumor que alcanza del 60 al 90 % de curación según la localización o el desarrollo tumoral.

© 2000, Editions Scientifiques et Médicales Elsevier SAS, París. Todos los derechos reservados.

Cirugía parcial de los cánceres de la endolaringe

NIVEL GLÓTICO

El nivel glótico implica esencialmente 2 tipos de tumores.

— Los tumores de las cuerdas vocales que representan el 95 % de los casos. Durante mucho tiempo son estrictamente unilaterales, invaden tardíamente el cartílago y son poco linfófilos. Por lo tanto, se tratarán fácilmente mediante una laringectomía parcial.

— Los tumores de la comisura anterior representan el 5 % de los casos. Son mucho más graves ya que infiltran muy rápidamente el cartílago tiroides por delante, lo que compromete la cirugía parcial.

El estudio de un cáncer glótico siempre debe incluir una biopsia y una endoscopia bajo anestesia general con óptica recta y a 70º para determinar bien las extensiones del tumor hacia la comisura anterior, la subglotis y el ventrículo. La palpación de la cuerda revelará una eventual infiltración muscular profunda latente que puede ocasionar un cambio de indicación quirúrgica.

Cuando la movilidad cordal disminuye o existe una lesión de la comisura anterior es imprescindible realizar un escáner.

Todas las intervenciones que se van a describir son propuestas en el hombre. Es preciso ser más prudente en la mujer cuya laringe es pequeña. No permite resección cartilaginosa extensa debido al riesgo de estenosis.

Cordectomía

Corresponde, tras una tirotomía mediana por vía externa, a la exéresis de la cuerda vocal mucosa, membranosa y muscular. Se dirige esencialmente a los tumores estrictamente limitados al tercio medio de la cuerda perfectamente móvil.

Puede efectuarse bajo anestesia local o bajo anestesia general con una sonda de 6,5 mm de calibre situada entre los aritenoides. Por lo tanto no molesta.

• *Incisión (fig. 1 A)*

Es redondeada y está centrada en la membrana cricotiroidea. Lateralmente asciende hasta la altura de la escotadura tiroidea. Después de seccionar el platisma, se desplaza un colgajo cutáneo hacia arriba. Hacia abajo, se despegan los planos musculoaponeuróticos para reconocer el istmo tiroideo que se seccionará tras una hemostasia cuidadosa. La cara anterior de la tráquea se libera de esta manera.

La traqueotomía no es indispensable durante esta intervención pero debe estar preparada para que se pueda efectuar rápidamente en caso de necesidad.

• *Acceso a la laringe*

El tejido celuloadiposo situado entre los músculos prelaríngeos se reseca con la pirámide de Lalouette para exponer bien el cricoides, la membrana cricotiroidea y el ángulo anterior del cartílago tiroides. Luego se realiza la hemostasia de la arcada laríngea anterior y la extracción del ganglio de Delphien.

• *Exéresis*

La tirotomía debe ser estrictamente mediana. Se puede realizar con la cizalla de Moure, con la sierra de Gigli o con la sierra oscilante. Una pequeña incisión con bisturí en la membrana cricotiroidea y en la escotadura tiroidea permite la introducción de la cizalla o de la sierra.

La separación de las alas tiroideas permite una buena visión del tumor. Con la espátula, se raspa en el plano subpericondrial la cuerda vocal desde la comisura anterior hacia el aritenoides. A continuación se secciona la cara inferior de la cuerda horizontalmente y luego el piso del ventrículo hasta la apófisis vocal del aritenoides. La sección posterior de la cuerda, al ras del aritenoides, se realiza con una tijera curva *(fig. 1 B)*.

La hemostasia de los diferentes vasos se efectúa con la pinza bipolar. La arcada profunda de la laringe puede sangrar a veces intensamente, con frecuencia no se secciona puesto

Jean-Jacques Piquet : *Professeur des Universités, praticien hospitalier, service ORL, hôpital Claude-Huriez, 59037 Lille cedex.*

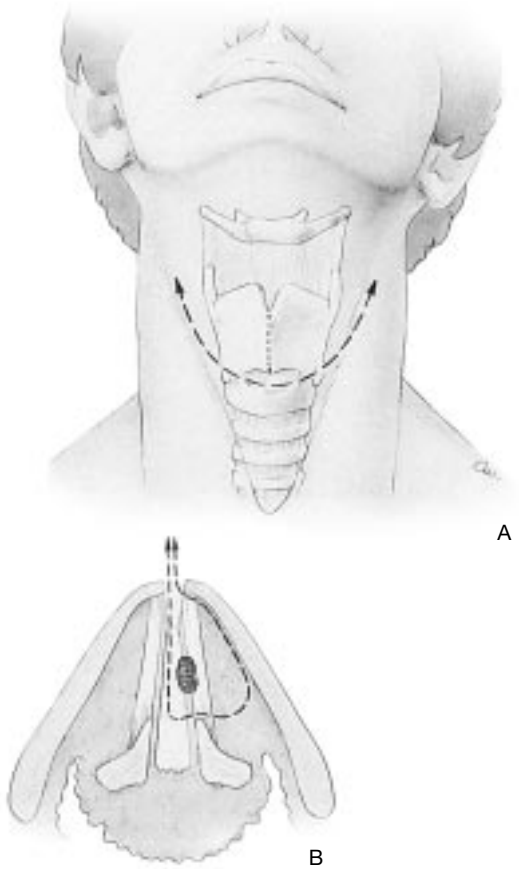

1 *Cordectomía.*
A. Incisión cutánea arciforme: se utiliza para la cordectomía y también para las demás laringectomías parciales verticales.
B. Exéresis del tumor pasando en contacto con el pericondrio interno.

que se conserva el pericondrio interno del ala tiroidea en su tercio posterior.
El pie de la epiglotis se vuelve a fijar a las partes blandas prelaríngeas por un punto transfixiante mediante hilo reabsorbible.
La cuerda contralateral se fijará al ala tiroidea si ha sido desinsertada por error.
No es necesario reconstruir la cuerda vocal ya que en algunos meses se reconstituye una neocuerda fibrosa.

• *Cierre*

Se cierra el cartílago tiroides mediante dos puntos transfixiantes con hilo reabsorbible.
Los músculos prelaríngeos se aproximan y la piel se sutura de forma no hermética sobre un haz de crines con el fin de evitar un enfisema subcutáneo.
Por lo general el postoperatorio es extremadamente simple sin traqueotomía. La hospitalización no sobrepasa los 5 días.

■ *Cordectomía doble o glotectomía extracartilaginosa* [22]

Es una operación poco frecuente. Está indicada en caso de cáncer del tercio medio de la cuerda desarrollado sobre una laringitis crónica con displasia alcanzando la otra cuerda [28].

• *Incisión*

Es idéntica a la de la cordectomía pero además con una incisión horizontal baja para realizar una traqueotomía tras la resección del istmo del cuerpo tiroides.

• *Acceso a la laringe*

Tras la separación de los músculos prelaríngeos y la ablación del tejido celuloadiposo anterior se expone el cartílago tiroides y se secciona la membrana tirohioidea hasta las astas mayores.
Se realiza progresivamente una sección vertical mediana, con la sierra oscilante o diamantada del cartílago tiroides hasta el tendón de la comisura anterior que no debe ser tocado *(fig. 2 A).*
Las alas tiroideas se raspan en el plano subpericondrial interno y luego se separan, permitiendo exponer, de esta manera, el cuerpo de la laringe.

• *Exéresis*

Con un disector de punta roma se detecta el apéndice del ventrículo que se abre a ambos lados. Se realiza una sección horizontal con tijeras por encima de la comisura anterior. Se efectúa una segunda incisión horizontal a la altura del borde inferior del cartílago tiroides. De esta manera las dos cuerdas vocales se liberan y sólo dependen de la apófisis vocal de los aritenoides *(fig. 2 B).* Se realiza entonces la sección posterior con tijeras lo que permite quitar en bloque las 2 cuerdas en continuidad con la comisura anterior.

• *Cierre*

La mucosa del ventrículo se sutura a la mucosa de la subglotis permitiendo el descenso de las bandas ventriculares que han sido liberadas por el legrado de las alas tiroideas. A continuación se cierra el cartílago tiroides mediante puntos de hilos reabsorbibles. El punto superior fija el pie de la epiglotis al ángulo entrante del tiroides *(fig. 2 C).*
Se coloca una cánula de balón durante 48 horas. La decanulación definitiva se realiza al 8º día.
La ventaja de esta técnica es que no requiere ningún calibrado endolaríngeo y obtiene una vía de banda ventricular potente pero ligeramente cubierta.

■ *Laringectomía frontolateral* [17]

Esta intervención corresponde al cáncer de los 2/3 anteriores de la cuerda vocal aproximándose a la comisura anterior sin invadirla. La invasión subglótica debe ser mínima y el ventrículo y la banda ventricular deben estar sanos.

• *Incisión*

Es idéntica a la de la cordectomía pero implica una incisión baja para realizar una traqueotomía.

• *Acceso a la laringe*

Después de levantar el colgajo cutáneo se reseca el tejido celuloaponeurótico anterior y se separan los músculos prelaríngeos. Entonces aparece el cartílago tiroides. Se introduce un raspador curvo de Leroux-Robert por debajo del pericondrio interno del ala tiroidea en su parte inferior a cada lado del ligamento cónico. Se crean 2 túneles oblícuos hacia arriba y hacia adentro que se juntan a nivel de la escotadura tiroidea superior. La sección del cartílago permite liberar un triángulo cartilaginoso anterior *(fig. 3 A).* Se raspa el ala tiroidea del lado afecto en el plano subpericondrial.

• *Exéresis*

La laringe se abre de arriba hacia abajo mediante sección del lado sano a algunos milímetros de la comisura anterior.

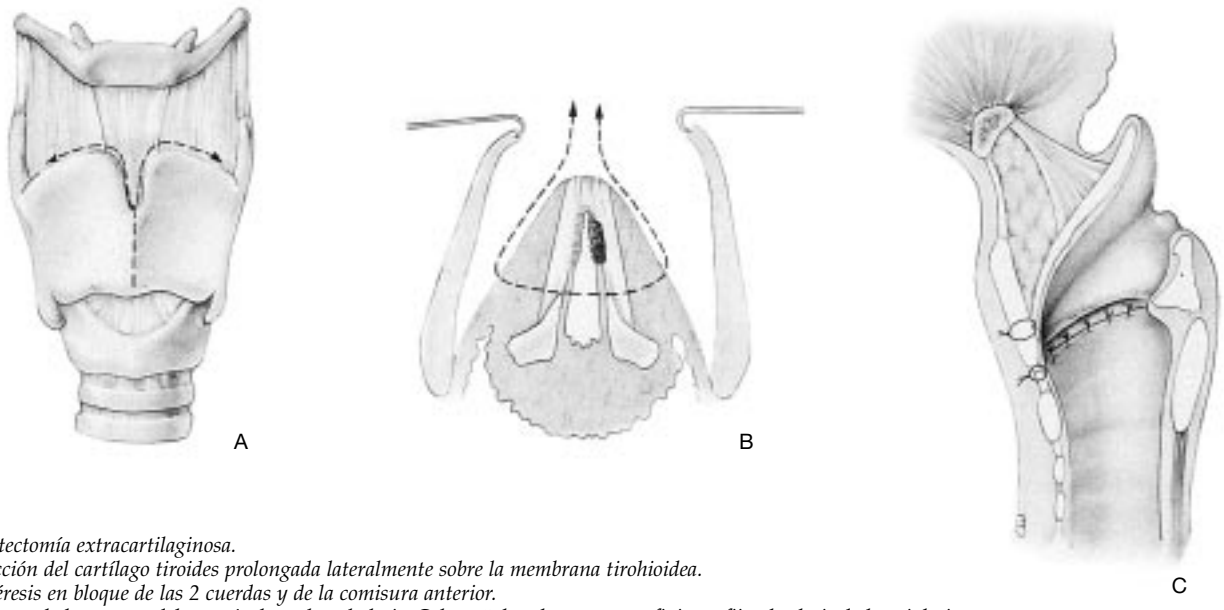

2 *Glotectomía extracartilaginosa.*
A. Sección del cartílago tiroides prolongada lateralmente sobre la membrana tirohioidea.
B. Exéresis en bloque de las 2 cuerdas y de la comisura anterior.
C. Sutura de la mucosa del ventrículo en la subglotis. Cabe señalar el punto transfixiante fijando el pie de la epiglotis.

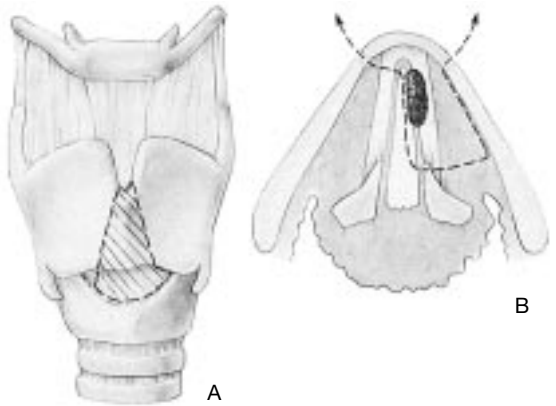

3 *Laringectomía frontolateral.*
A. Resección cartilaginosa anterior.
B. Resección tumoral en el plano subpericondrial interno.

El triángulo cartilaginoso y la cuerda se basculan hacia afuera. La exéresis de la cuerda se efectúa con tijeras, mediante sección al fondo del ventrículo por arriba y al ras del cricoides por debajo. La sección posterior amputa la apófisis vocal del aritenoides *(fig. 3 B)*. La arcada vascular profunda de la laringe es a menudo seccionada en este momento. Su hemostasia por coagulación bipolar debe ser meticulosa.

- *Cierre*

La cuerda vocal contralateral al tumor ha perdido sus inserciones anteriores y se retrae por detrás. Es indispensable fijarla de nuevo a nivel del ala tiroidea con puntos transfixiantes. Esta maniobra permite evitar la formación de un granuloma de la comisura anterior y luego de una membrana provocando secuelas vocales importantes.
Las alas tiroideas se aproximan por delante tras la fijación anterior del pie de la epiglotis y se cierra la piel.
La traqueotomía se deja 5 a 6 días y no es necesario poner una sonda esofágica si no se ha amputado el aritenoides.

■ *Hemilaringectomía*

Su objetivo consiste en realizar una exéresis de la cuerda vocal con su soporte cartilaginoso en un bloque como lo aconsejaba Saint Clair Thomson. Se amputa a menudo el aritenoides por detrás para tener un mayor margen de seguridad a este nivel. Sin embargo, esta intervención se utiliza menos que antes debido al comienzo de la práctica de las laringectomías subtotales.

Hemiglotectomía de Guerrier [11]

Se realiza en un tumor de toda la cuerda vocal respetando la comisura anterior pero alcanzando la apófisis vocal del aritenoides. La subglotis debe estar libre y la cuerda móvil.

- *Incisión cutánea y exposición de la laringe*

Son las mismas que para una laringectomía frontolateral.
El cartílago tiroides se incide en la línea mediana y luego en el lado del tumor a la altura de la línea oblicua *(fig. 4 A)*. Así la laringe queda abierta sobre la línea mediana.

- *Exéresis*

Se realiza con tijeras. La sección pasa por debajo de la membrana cricotiroidea. Continúa hacia arriba por encima de la banda ventricular. Se aconseja conservar 1 cm de la parte alta del ala tiroidea. Hacia atrás, se extrae el aritenoides en bloque *(fig. 4 B)*. Después de una hemostasia cuidadosa, la mucosa posterior del aritenoides se bascula por delante para cubrir el cricoides. El pie de la epiglotis se fija al tejido prelaríngeo. No hay reconstrucción cartilaginosa.

- *Cierre*

Se lleva a cabo con los músculos prelaríngeos reforzados por el pericondrio externo que se suturan en la línea mediana. La piel se cierra en 2 planos. Se deja la traqueotomía una decena de días, se coloca una sonda esofágica ya que la exéresis de un aritenoides conduce a broncoaspiraciones durante dos semanas aproximadamente.

Variantes

Se han descrito algunas variantes:

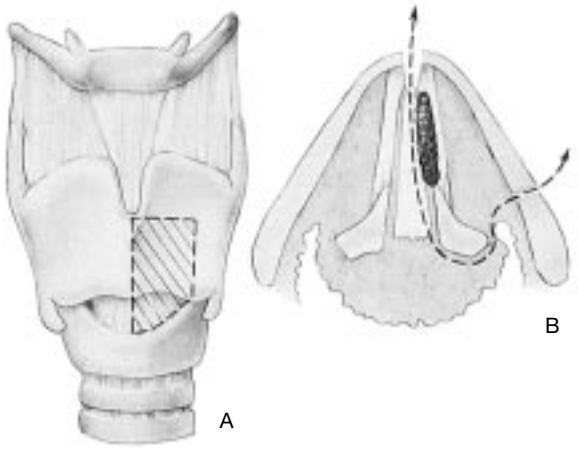

4 *Hemiglotectomía.*
A. Resección cartilaginosa.
B. Resección tumoral con el cartílago tiroides subyacente.

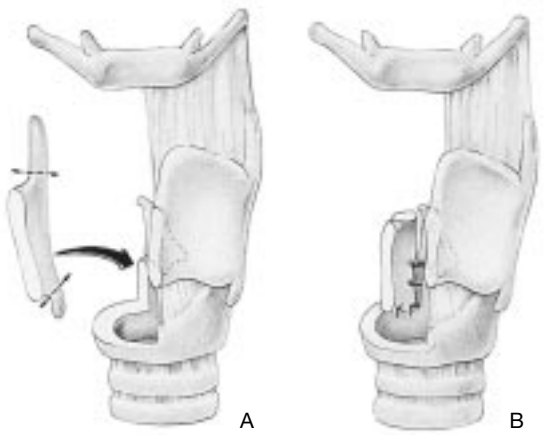

5 *Hemilaringectomía tipo Biller.*
A. Exéresis de un ala tiroidea con un hemicricoides y un aritenoides.
B. Reconstrucción mediante un injerto de ala tiroidea pediculada sobre los músculos constrictores.

— reconstrucción del aritenoides por un fragmento de cartílago tiroides pediculado sobre los constrictores [27];
— reconstrucción del ala tiroidea mediante un injerto de cartílago de tabique con su mucosa [16].

En caso de extensión infraglótica

— No se puede efectuar la hemiglotectomía.
— La hemilaringectomía tipo Hautant que reseca la mitad del cricoides, no se utiliza ya que produce estenosis.
— La hemilaringectomía tipo Biller [4] es propuesta en Estados Unidos y en Alemania. Además del ala tiroidea, extirpa la mitad superior del anillo cricoideo y del engarce *(fig. 5 A).* Este último se reconstituye por un fragmento de cartílago tiroides pediculado sobre los músculos constrictores *(fig. 5 B).*

■ *Reconstrucción glótica*

Numerosos autores han intentado reducir la disfonía persistente con una laringectomía parcial por procedimientos plásticos. Se han descrito muchas técnicas pero pocas parecen eficaces. Los colgajos cutáneos no se utilizan más puesto que ocasionan pilosidad y costras. Entre otras técnicas se distinguen:
— el injerto cutáneo y pericondral de cartílago auricular [26];
— el injerto tendinoso de omohioideo [9] y de digástrico [20];
— el injerto libre de epiglotis [6];
— los colgajos musculares y pericondrales han sido propuestos por Bailey [3], Calcaterra [7] (traslación del esternohioideo);
— el descenso de la banda ventricular es una técnica antigua que también da buenos resultados. Ha sido retomada recientemente por Sala [25].

■ *Glotectomía horizontal de Caléaro y Teatini* [8]

Esta intervención consiste en la exéresis de las 2 cuerdas en un bloque con el cartílago tiroides subyacente y un aritenoides. Por lo tanto, se dirige a los cánceres glóticos bilaterales móviles.

• *Exposición de la laringe*

Se realiza mediante un amplio colgajo en U de charnela superior. Los músculos prelaríngeos se seccionan al ras del hueso hioides y se rechazan hacia abajo. El cartílago tiroides se expone ampliamente después de seccionar los músculos que se insertan sobre la cresta oblicua. Se seccionan las astas mayores y menores del cartílago tiroides.

• *Exéresis*

Se corta la membrana cricotiroidea en toda su longitud al ras del cricoides. Con la sierra circular se secciona el cartílago tiroides en pagoda *(fig. 6 A).* La parte alta de esta sección se sitúa a 5 mm por debajo de la escotadura tiroidea. Se abre entonces el ventrículo a través de la brecha cartilaginosa y se secciona el pie de la epiglotis encima de la comisura anterior. La sección posterior de las alas tiroideas se efectúa verticalmente. Permite acceder al aritenoides que se extirpa del lado afecto. Del lado sano la sección pasa por delante de la apófisis vocal *(fig. 6 B, C).*

• *Cierre*

Se realiza con 4 puntos de catgut crómico n.º 3 que pasan por debajo del cricoides y a través del cartílago tiroides acercando así estos dos elementos *(fig. 6 D).* La traqueotomía se deja entre 6 y 20 días y la sonda esofágica entre 6 y 13 días.

■ *Laringectomía frontal anterior reconstructiva*

Esta operación ha sido popularizada en Francia por Pech [21] tras las publicaciones de Kambic [13] y de Tucker [29]. Indicada en los cánceres glóticos unilaterales móviles que alcanzan la comisura anterior o en los cánceres bilaterales superficiales. Se puede extirpar un aritenoides si es necesario para mejorar el margen de seguridad posterior.

• *Incisión*

Se realiza una amplia incisión en U en la charnela central superior y una traqueotomía baja. Después del levantamiento del colgajo cutáneo se separan los músculos prelaríngeos. Se secciona el pericondrio externo del cartílago tiroides en la línea mediana y se raspa lateralmente hasta la línea oblicua. La membrana tirohioidea se corta horizontalmente en toda su longitud del mismo modo que la membrana cricotiroidea. Esta sección baja se extiende a lo largo del borde del anillo cricoideo.

• *Exéresis*

Se cortan completa y verticalmente las alas tiroideas con una sierra oscilante o una cizalla, a aproximadamente 2 cm de cada lado de la línea media *(fig. 7A).* Por lo tanto, el ángulo

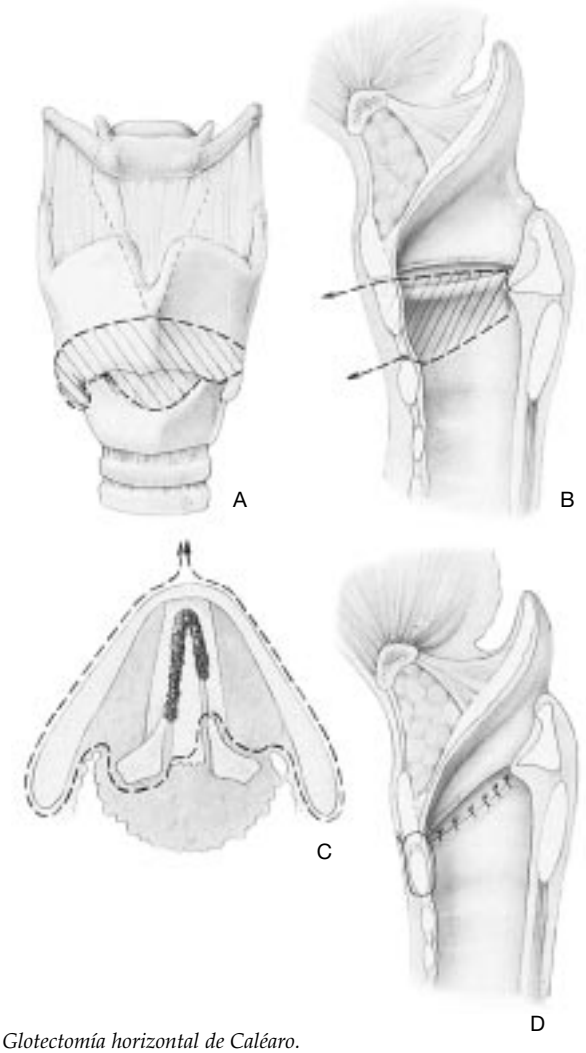

6 *Glotectomía horizontal de Caléaro.*
A. Incisión del cartílago tiroides.
B. Resección tumoral vista de perfil.
C. Resección tumoral en corte horizontal extrayendo las cuerdas con el cartílago.
D. Cierre mediante sutura cricotiroidea.

anterior del cartílago tiroides queda liberado. La abertura de la laringe se puede realizar con un bisturí ligeramente inclinado hacia abajo. Se secciona la base de la epiglotis justo por encima de las bandas ventriculares. El corte se prolonga con las tijeras pasando por encima de las bandas ventriculares. A continuación la laringe bascula hacia adelante y la exéresis se realiza a la vista de arriba hacia abajo. La sección posterior pasa por delante del aritenoides en el lado sano y por detrás de él en el lado enfermo. Por debajo llega hasta la membrana cricotiroidea. La exéresis también se puede hacer por vía lateral. Las tijeras prolongan hacia arriba la sección de la membrana cricotiroidea y se abre entonces la laringe del lado sano, pasando justo por delante del aritenoides. La laringe bascula lateralmente y se puede realizar la exéresis a la vista como se hizo anteriormente, retirando la banda ventricular, la cuerda, la subglotis y una parte o la totalidad del aritenoides *(fig. 7B).*

- *Cierre*

Se hace bajando la epiglotis, estirando hacia abajo por su base con una pieza dentada.

Con las tijeras se secciona progresivamente el potente ligamento hipoepiglótico. Se prosigue lateralmente la disección de la epiglotis y luego hacia arriba hasta la mucosa de la cara lingual de la epiglotis que debe identificarse. La epiglotis baja entonces sin esfuerzo hasta el anillo cricoideo al que se la sutura por debajo. La epiglotis también se sutura lateralmente a los lóbulos tiroideos con 6 u 8 puntos de hilo reabsorbible *(fig. 7C, D).* El cierre cutáneo se hace en 2 planos, dejando la traqueotomía en su sitio durante diez días. Se retira la sonda esofágica entre el 12º y el 20º día. Para obtener una voz grave y potente se requerirá una reeducación ortofónica.

Laringectomía subtotal con cricohioidoepiglotopexia (CHEP)

Descrita por Piquet [23], quien se inspiró en Majer [18], esta intervención está destinada a los cánceres de la glotis extendidos a toda la cuerda con disminución de su movilidad y sin fijación del aritenoides. El tumor puede invadir la comisura anterior, el suelo del ventrículo y la mucosa aritenoidea. La subglotis debe quedar libre. Sin embargo, se puede aceptar una extensión tumoral de 5 mm bajo el nivel glótico. Si el tumor sobrepasa este nivel, se realizará un vaciamiento ganglionar.

- *Incisión*

Posee la forma de una U con su centro en la parte inferior, en la membrana cricotiroidea. Se levanta hacia arriba el colgajo cutáneo. Los músculos prelaríngeos se desinsertan del cartílago tiroides y se apartan hacia afuera. Para exponer al máximo el cartílago tiroides se resecan el itsmo tiroideo y los tejidos prelaríngeos. Se palpa con cuidado la membrana cricotiroidea para detectar una eventual infiltración neoplásica que haya pasado desapercibida. Si ello se constata se deberá realizar una laringectomía total. La traqueotomía se realiza en el 4º anillo. Se seccionan las astas mayores del cartílago tiroides y la membrana tiroidea. Se cortan lateralmente los constrictores de la faringe. Se secciona el asta menor del lado sano para proteger el nervio recurrente. Se corta la membrana cricotiroidea y se raspa subpericondralmente, por la parte interior, el anillo cricoideo para tener un buen margen de seguridad del lado afecto *(fig. 8A).*

- *Exéresis*

Se abre la laringe a la altura de la escotadura tiroidea, dirigiendo oblicuamente el bisturí de arriba hacia abajo. Se realiza la abertura de la laringe justo por debajo de la base de la epiglotis. Se corta con las tijeras por encima de las bandas ventriculares. Por el lado sano, el corte pasa por delante del aritenoides respetando la apófisis vocal y luego se extiende a lo largo del borde superior del cricoides *(fig. 8B).* Del lado enfermo se prolonga la sección de la banda ventricular por detrás del aritenoides, cuya mucosa posterior se conserva. Se secciona a continuación la región interaritenoidea y, verticalmente, la comisura posterior por delante del engarce cricoideo. Este corte alcanza, en ángulo recto (corte cuadrado), el túnel subpericondral anterior descrito precedentemente. Después de raspar la mucosa subglótica posterior se desarticula el aritenoides permitiendo de esta manera la exéresis total del espacio paraglótico *(fig. 8C).* Se concluye controlando la ausencia de brecha en el seno piriforme o de hipertonía en el esfínter cricofaríngeo que eventualmente será seccionado. La mucosa posterior del aritenoides extraída bascula en la endolaringe para cubrir el engarce cricoideo.

- *Cierre*

Se realiza con 3 puntos de catgut cromado pasando por debajo del cricoides en el borde inferior de la epiglotis por encima del hueso hioides.

Durante la aproximación conviene fijar con precisión el cricoides al hueso hioides con el fin de evitar un retroceso del cricoides, lo que aumentaría los trastornos de deglución.

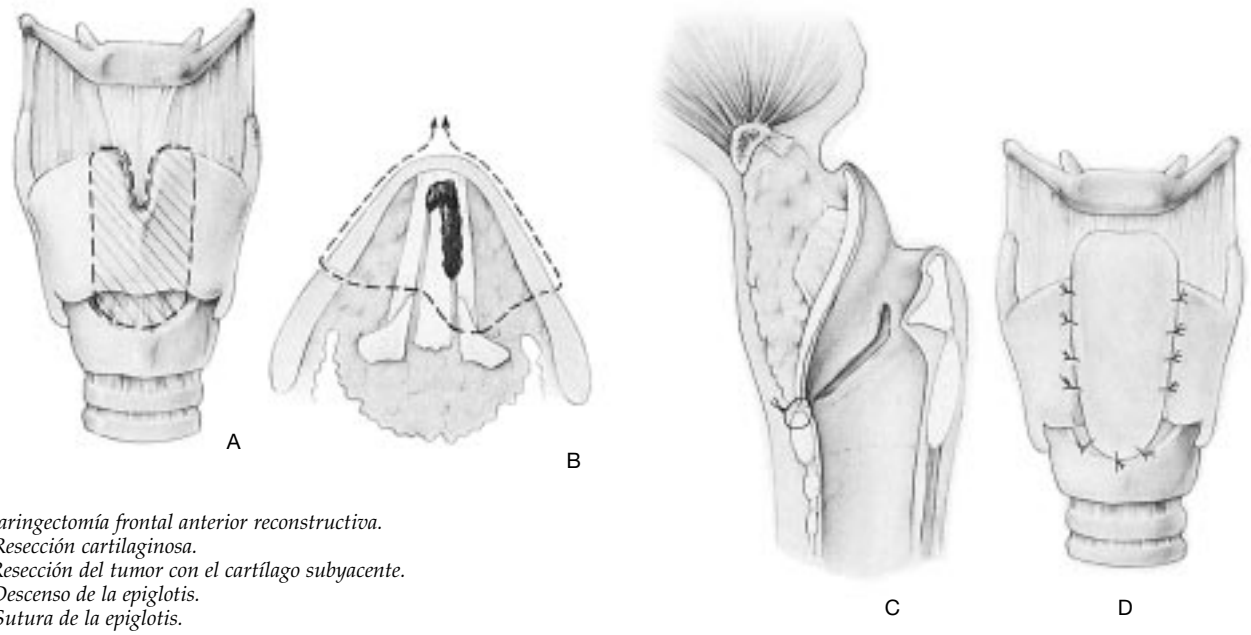

7 *Laringectomía frontal anterior reconstructiva.*
A. Resección cartilaginosa.
B. Resección del tumor con el cartílago subyacente.
C. Descenso de la epiglotis.
D. Sutura de la epiglotis.

Se aproximan los músculos prelaríngeos y se cierra la piel en dos planos. Debido a la ascensión de la tráquea, el orificio de la traqueotomía se encuentra justo enfrente del orificio cutáneo. Esta intervención garantiza una gran seguridad carcinológica, ya que no abre el cartílago tiroides y realiza una exéresis muy amplia del espacio paraglótico [15].

La traqueotomía se deja hasta la desaparición de los trastornos de deglución. La sonda esofágica se deja entre 15 y 25 días. Debe efectuarse una reeducación vocal precoz para mejorar la fonación y la deglución.

La oclusión de la neolaringe se obtiene por la báscula hacia delante del aritenoides y la propulsión hacia atrás de la base de la lengua *(fig. 8 D).*

• *Variantes*

La conservación de los 2 aritenoides, si es posible oncológicamente acorta el postoperatorio funcional.

Se puede conservar, como lo aconseja Guerrier, [12] toda la parte posterior de las alas tiroideas *(fig. 8 A).*

Éstas son las principales intervenciones de cirugía parcial utilizadas para el tratamiento de los cánceres glóticos. La exéresis quirúrgica debe ser suficiente para curar al enfermo. Por lo tanto, no es necesario considerar una irradiación postoperatoria en el antiguo lecho tumoral. En presencia de recortes dudosos, los autores piensan que es preferible vigilar al paciente regularmente cada 3 meses y reintervenir en caso de que exista la menor duda en lugar de efectuar una irradiación sistemática con el riesgo de provocar un edema y de dificultar la supervisión posterior.

NIVEL SUPRAGLÓTICO

■ *Particularidad de los tumores supraglóticos*

Tumor de la epiglotis y de las bandas ventriculares

Presenta 4 características dominantes que son:

— multifocalidad de los focos neoplásicos necesitando la exéresis completa del vestíbulo;

— respeto del plano glótico, durante mucho tiempo preservado sin tumor [2];

— frecuencia de la invasión del compartimento hiotiroepiglótico;

— frecuencia de la invasión ganglionar necesitando un tratamiento bilateral de las zonas ganglionares cervicales.

Tumores del ventrículo

Nacen bajo la banda ventricular a veces en un laringocele. Evolucionan en profundidad con lesión del cartílago tiroides e infiltración submucosa de la cuerda. Es a menudo un cáncer de los 3 niveles, por lo tanto la cirugía parcial es excepcional.

■ *Laringectomía horizontal supraglótica*

Se realiza en los cánceres de la epiglotis o del complejo pie de epiglotis-banda ventricular invadiendo esta última sólo en su mitad anterior, estando libres y móviles los 2 aritenoides y las cuerdas vocales.

• *Incisión cutánea*

Se debe realizar una incisión en U amplia sobrepasando ligeramente hacia abajo el borde anterior de los músculos esternocleidomastoideos (ECM) y uniéndose en la línea media *(fig. 9 A).* Esta incisión garantiza una buena exposición de las zonas ganglionares y permite realizar un vaciamiento ganglionar funcional bilateral o radical de un lado y funcional del otro según el estado ganglionar del paciente.

El acceso a la laringe se efectúa por vía anterior después de seccionar el istmo tiroideo, traqueotomía baja y exéresis del tejido celuloadiposo prelaríngeo.

Los músculos suprahioideos se cortan por encima del hueso hioides por medio del bisturí coagulante fino. Los músculos infrahioideos se seccionan a la altura del cartílago tiroides.

El hueso hioides es progresivamente liberado de sus inserciones y se extrae 3/4 de su longitud. Hay que evitar dañar la arteria lingual o el XII que están próximos durante este tiempo. Se palpa cuidadosamente la membrana tirohioidea. Lateralmente se descubren los pedículos laríngeos superiores. Se ligan y se seccionan los pedículos arterial y venoso. Se aísla cuidadosamente el nervio conservando lo más que se

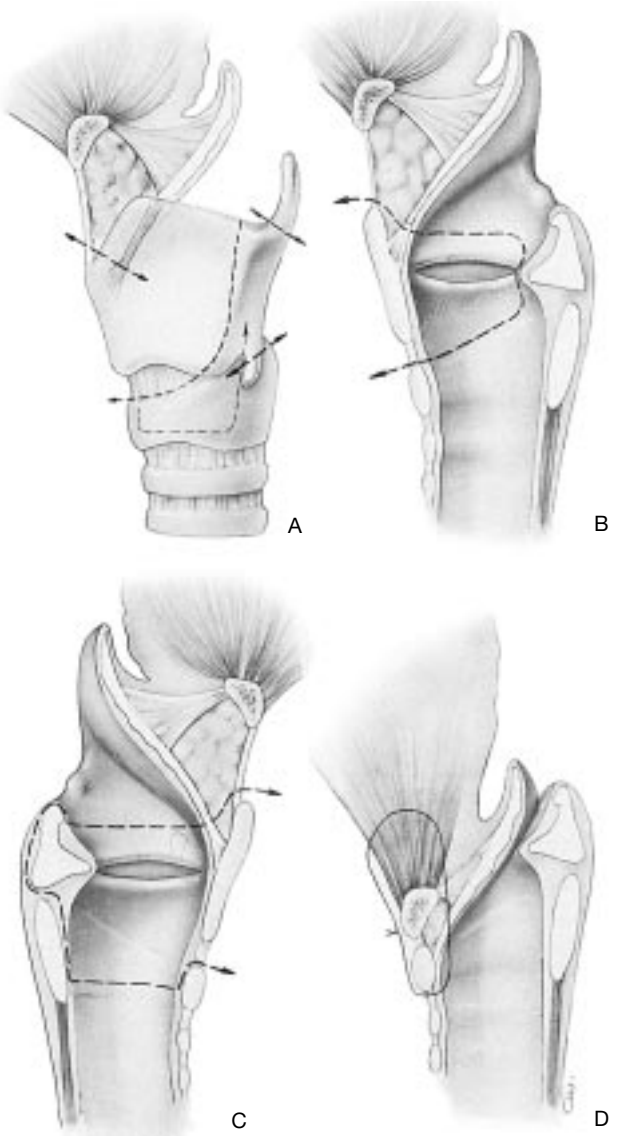

8 *Laringectomía subtotal con CHEP.*
A. Incisión del cartílago tiroides y del pie de la epiglotis.
B. Resección del lado sano pasando por encima de la banda ventricular.
C. Resección del lado afecto que amputa el aritenoides y una parte de la subglotis.
D. Cierre por sutura cricohioidoepiglótica que necesita utilizar ampliamente la base de la lengua.

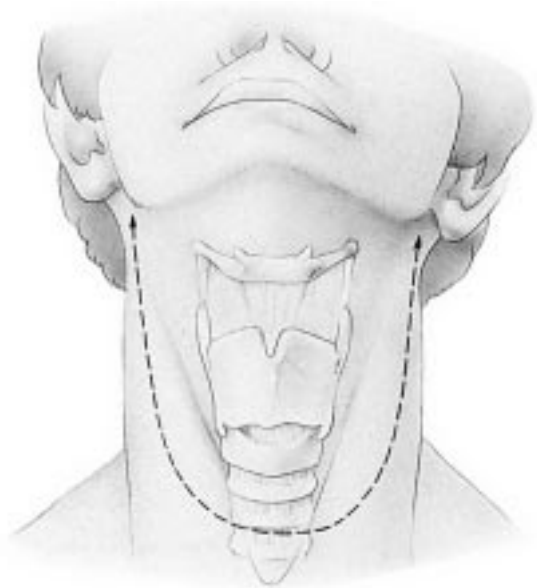

9 *Incisión bimastoidea en U que permite una exéresis bilateral.*

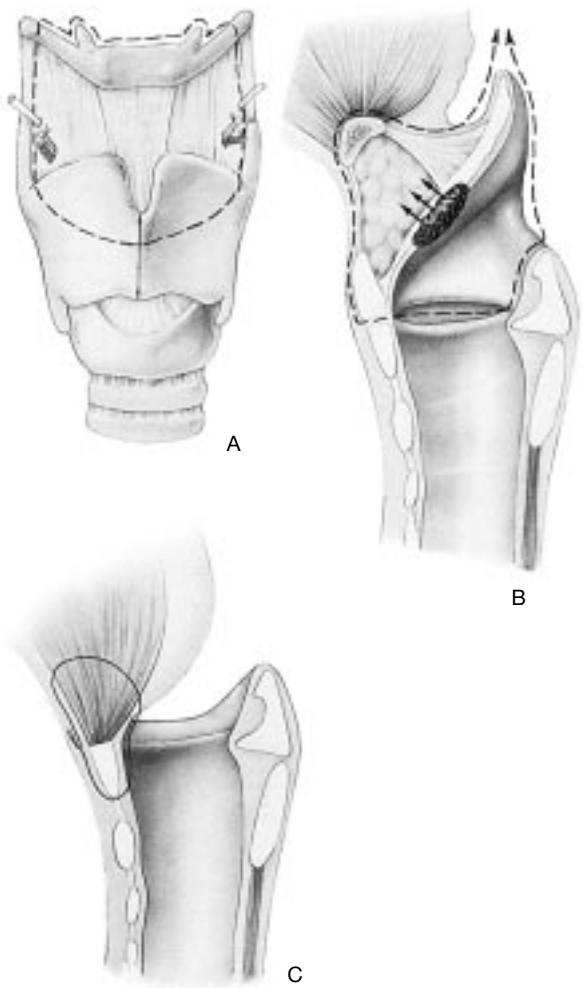

10 *Laringectomía supraglótica.*
A. Resección cartilaginosa. Hemostasia de los pedículos laríngeos, conservación de los nervios laríngeos superiores.
B. Resección tumoral.
C. Sutura entre el tiroides y la base de la lengua.

pueda durante la exéresis. La proyección de la comisura anterior de las cuerdas vocales se sitúa en la unión del tercio superior y de los dos tercios inferiores del cartílago tiroides *(fig. 10 A)*. Después de raspar el pericondrio externo se secciona el cartílago con la cizalla o con la sierra. Esta sección tallada en V de forma oblicua, debe situarse por delante justo a la altura de la comisura anterior en el borde superior de las cuerdas. Puede ser útil conservar una fina férula de cartílago tiroides a la altura de la comisura anterior. Ésta se corta a último momento cuando se vean las cuerdas vocales.

• *Exéresis*

Se abre la laringe a nivel de la vallécula. Esta abertura debe ser muy progresiva y cuidadosa. Existen numerosas venas que unen la base de la lengua y la epiglotis. Es necesario coagularlas con la pinza bipolar con el fin de evitar una hemorragia molesta. Se abre la vallécula. Se tracciona la epiglotis con una pinza por delante. Con tijeras se recorren los plie-

gues ariepiglóticos. Por detrás, se secciona la banda ventricular en contacto con el aritenoides. Se localiza el ventrículo. Las tijeras cambian entonces de dirección. Se dirigen hacia arriba a lo largo del fondo del ventrículo por encima de las cuerdas hasta la comisura anterior *(fig. 10 B).*

• *Cierre*

Después de una hemostasia cuidadosa de la mucosa valecular y de la porción de sección laríngea, se verifica la integridad de los senos piriformes y la ausencia de hipertonía del cricofaríngeo (se lo secciona si es necesario).

El cierre consiste en una aposición del muñón laríngeo en la base de la lengua. Los bordes laterales de la faringe se retraen mediante 2 o 3 puntos de hilo reabsorbible. La sutura de la laringe *(fig. 10 C)* se realiza mediante 3 puntos de catgut crómico que se extienden debajo del cartílago tiroides, atravesando ampliamente la base de la lengua a 2 cm de altura. El descenso de la lengua y el ascenso de la laringe permiten esta sutura.

El cierre cutáneo se lleva a cabo en 2 planos con drenaje aspirativo de las zonas de vaciamiento.

La cánula de traqueotomía se mantiene in situ diez días. La sonda esofágica puede retirarse alrededor del 15º día.

• *Variante*

A veces se ha aconsejado la conservación del hueso hioides. Para los autores es inútil y molesta. Sólo se la podría considerar si se duda entre una laringectomía supraglótica y una laringectomía subtotal con cricohioidopexia (CHP).

■ *Laringectomías supraglóticas ampliadas*

Laringectomía ampliada hacia arriba

El tumor nace en la cara laríngea de la epiglotis y alcanza la vallécula pero respeta la base de la lengua. La lesión es estrictamente mediana. Entonces, además del vestíbulo hay que amputar una parte de la base de la lengua *(fig. 11).*

La exéresis se puede realizar de abajo hacia arriba.

Después de seccionar las alas tiroideas en V se busca con la espátula los ventrículos que están abiertos. Se secciona la laringe con tijeras justo encima de la comisura anterior. Se toma el extremo inferior de la epiglotis con una pinza de Museux y se tracciona hacia arriba. El extremo posterior de las bandas ventriculares se corta al ras de los aritenoides. La báscula epiglótica permite ver bien el límite superior del tumor y evita una resección demasiado amplia de la base de la lengua. También se puede acceder directamente a la base de la lengua y operar de arriba hacia abajo como durante una laringectomía supraglótica clásica.

Laringectomía ampliada lateralmente

El tumor nace en la cara laríngea y gira lateralmente hacia la encrucijada de los 3 pliegues donde su extensión es poco importante. En estos casos, se puede considerar una vía mediana ampliada lateralmente o una vía lateral [1]. Los autores prefieren la vía mediana si el tumor tiene un punto de partida claramente vestibular. Los primeros tiempos son idénticos a los de una laringectomía supraglótica normal. Sólo difiere el tiempo de exéresis.

Exéresis: la laringe se abre a la altura de la vallécula del lado sano. La sección se extiende a lo largo del pliegue ariepiglótico y corta la banda ventricular *(fig. 12).* A continuación se bascula la laringe hacia el tumor para permitir la resección a la vista de la extensión lateral hacia la encrucijada de los 3 pliegues y luego del pliegue y la banda. Se cierra habitualmente con una sutura cuidadosa de la brecha lateral de la parte alta del seno piriforme.

11 *Laringectomía supraglótica extendida a la base de la lengua Exéresis tumoral.*

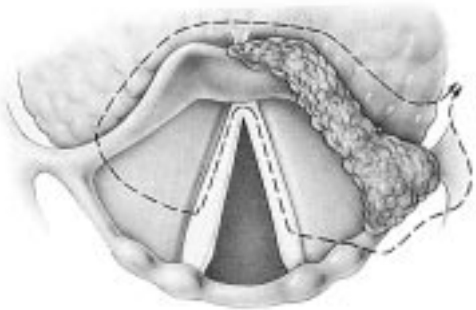

12 *Laringectomía supraglótica ampliada lateralmente hacia la encrucijada.*

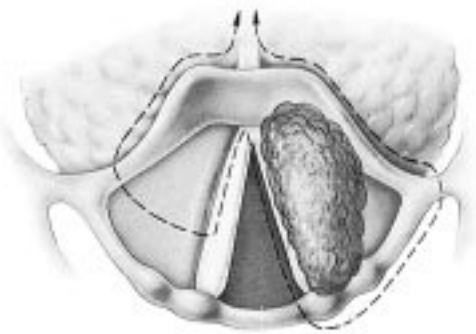

13 *Laringectomía de los 3/4.*

Laringectomía supraglótica extendida a una cuerda vocal

Es la laringectomía de los tres cuartos que está indicada en los tumores vestibulares extendidos al aritenoides o en los cánceres ventriculares al principio. Descrita por Ogura [19], es sobre todo utilizada en Italia tras las publicaciones de Bocca [5].

Exéresis: la incisión del cartílago tiroides es asimétrica, más baja del lado de donde la cuerda será extirpada. La exéresis se

realiza de arriba hacia abajo conservando la cuerda del lado sano. Del otro lado, se amputa el aritenoides y la cuerda *(fig. 13).* La cuerda extirpada debe reconstituirse mediante un colgajo de pericondrio externo o por un fragmento de cartílago.

El cierre es difícil dejando una laringe asimétrica con grandes trastornos de deglución. Los autores no utilizan esta intervención y prefieren realizar una laringectomía parcial con cricohioidopexia (CHP).

Laringectomía subtotal con CHP

Esta operación descrita por Labayle [14] está indicada:

— en los cánceres vestibulares extendidos hacia el aritenoides sin trastorno de movilidad;

— en los cánceres del pie de la epiglotis y de la comisura anterior sin lesión del cartílago;

— en los cánceres del ventrículo al principio. Debe reservarse a los pacientes jóvenes sin adenopatías de más de 3 centímetros. Se indica un vaciamiento ganglionar bilateral [24].

• *Incisión*

Es idéntica a la de una laringectomía subtotal con CHEP pero el vaciamiento ganglionar es sistemático.

• *Acceso a la laringe*

Los músculos prelaríngeos se seccionan al ras del hueso hioides y a la altura del cartílago tiroides. Con bisturí eléctrico se libera el periostio de la cara posterior del hueso hioides para acceder a la vallécula en plano submucoso.

Lateralmente se seccionan los músculos constrictores. Se liga el pedículo vascular laríngeo superior. El nervio laríngeo superior se conserva con cuidado. Hacia abajo se palpa la membrana cricotiroidea y se extrae el ganglio de Delphien. Del lado sano, se secciona el asta menor del cartílago tiroides para proteger el nervio recurrente *(fig. 14 A).*

• *Exéresis*

Se abre la laringe a la altura de la vallécula después de la hemostasia bipolar de los vasos mucosos. Se toma y tracciona la epiglotis hacia adelante. Se secciona la mucosa con tijeras a lo largo de los repliegues ariepiglóticos. Durante este tiempo, se disecan las ramas del nervio laríngeo superior cuyas ramas anteriores se cortan pero se puede conservar a menudo la rama posterior. Del lado sano, la sección pasa por delante de la apófisis vocal del aritenoides para conservar una parte del músculo cricoaritenoideo lateral. Luego la sección desciende a lo largo del cricoides *(fig. 14 B).*

Del lado afecto, la sección pasa por detrás del aritenoides y luego desciende a lo largo del cricoides o más abajo si es necesario (cf. Laringectomía subtotal con CHEP) *(fig. 14 C)* hasta la membrana cricotiroidea.

Por lo tanto, se ha realizado en un bloque la exéresis del cartílago tiroides con la epiglotis, el compartimento hiotiroepiglótico (HTE), las 2 bandas ventriculares con un aritenoides y las 2 cuerdas.

• *Cierre*

Después de una hemostasia cuidadosa, se bascula la mucosa posterior del aritenoides extirpado que se sutura al aritenoides restante y al engarce cricoideo. Hay que intentar obtener un pliegue mucoso lo más voluminoso posible.

Luego se controla la tonicidad de la boca del esófago (se secciona si es necesario) y la ausencia de herida de los senos piriformes.

Los bordes de la brecha faríngea se suturan con 3 a 4 puntos para asegurar la ausencia de fugas laterales. La sutura cricohioidobasilingual se realiza mediante 3 puntos de catgut crómico que pasan por debajo del cricoides y atraviesan ampliamente la base de la lengua. Es indispensable que el hueso hioides y el cricoides estén en la prolongación el uno del otro. Si el hueso hioides recubre el cricoides, la neolaringe es demasiado amplia y no puede cerrarse durante la deglución. La oclusión de la laringe se lleva a cabo por la báscula hacia delante del aritenoides y el retroceso de la base de la lengua *(fig. 14 D).* Por lo tanto, es indispensable conservar una unidad aritenoidea perfectamente móvil y proteger el recurrente del lado sano, el posticus y el cricoaritenoideo lateral. El cierre cutáneo se realiza en 2 planos.

• *Variante*

Los 2 aritenoides se pueden conservar.

El postoperatorio es a menudo bastante largo. La reanudación de la deglución está favorecida por una reeducación precoz e intensiva. Si la deglución no se restablece entre el 30º y el 40º día, se realiza una gastrostomía (10 % de los casos) que será transitoria. Permite que el enfermo vuelva a su domicilio y mejora la calidad de la reeducación siempre difícil si el enfermo es alimentado por sonda.

Las intervenciones parciales por cáncer vestibular deben ser lo suficientemente amplias para curar al enfermo. Para los autores no se justifica una irradiación sistemática de la laringe. En caso de resección «límite» se impone una vigilancia cuidadosa.
La irradiación postoperatoria sólo debe considerarse de forma sistemática sobre las zonas ganglionares en caso de invasión de las mismas. Las técnicas modernas de irradiación permiten limitar éstas al conjunto de las cadenas ganglionares respetando la laringe.

Cirugía subtotal de los cánceres del reborde

PARTICULARIDAD ANATOMOCLÍNICA DE LOS TUMORES DEL REBORDE

El reborde se sitúa entre la laringe y la hipofaringe en una zona que origina poca molestia funcional al paciente. Por lo tanto, el diagnóstico es a menudo tardío en un paciente en mal estado general debido a patologías viscerales múltiples.

Desde el punto de vista anatómico no existe ninguna barrera a la extensión del proceso neoplásico. Esta extensión se realiza generalmente hacia arriba para alcanzar la base de la lengua. La linfofilia de estos tumores es grande lo que lleva a realizar un vaciamiento ganglionar sistemático, generalmente bilateral.

HIOSUBGLOSOEPIGLOTECTOMÍA

Esta intervención sobre la que ha insistido Gaillard [10] se indica esencialmente en los cánceres de la cara lingual de la epiglotis o de la vallécula respetando el compartimento HTE.

Está reservada:

— para los tumores ulcerados;

— infiltrando menos del tercio inferior de este órgano ya que sólo se puede amputar la mitad de la base de la lengua sin ocasionar trastornos importantes de deglución.

No debe haber extensión lateral.

• *Incisión cutánea*

Es indispensable una incisión en U, el colgajo cutáneo se levanta por delante muy alto para liberar los 2 triángulos submaxilares. Se realiza un vaciamiento ganglionar bilateral extirpando las 2 glándulas submaxilares y las cadenas yugulocarotídeas. Se realiza una traqueotomía baja.

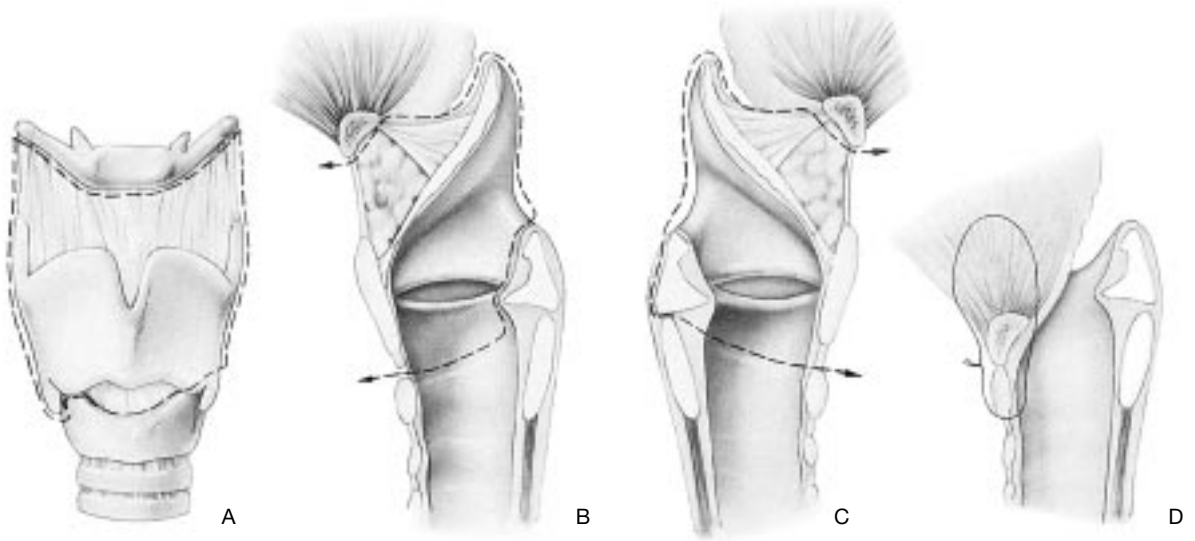

14 *Laringectomía subtotal con CHP.*
A. Resección anterior.
B. Resección del lado sano.
C. Resección del lado afecto.
D. Cierre usando ampliamente la base de la lengua.

• *Acceso a la laringe*

Se efectúa por vía anterior. Se localiza el hueso hioides y la membrana tirohioidea. El vientre anterior y posterior del digástrico se aíslan a cada lado. Los músculos suprahioideos derecho e izquierdo se seccionan en la parte superior del hueso hioides.

La arteria lingual y el XII son cuidadosamente rechazados hacia arriba y se preservan. El plano muscular profundo de la base de la lengua no se incide.

Hacia abajo los músculos infrahioideos se cortan a la altura de las alas tiroideas. El paquete vasculonervioso laríngeo superior se conserva con cuidado.

• *Exéresis*

Se abre horizontalmente la membrana tirohioidea. Se penetra en el compartimento HTE sano, situándose el tumor por encima del ligamento hioepiglótico. Se abre la laringe por la parte media de la epiglotis. La porción superior de ésta se toma con una pinza y se tracciona hacia arriba. Se seccionan lateralmente las últimas inserciones del hueso hioides. El tumor aparece tras la sección de la mucosa de la encrucijada. Se palpa entonces cuidadosamente la base de la lengua para determinar el alcance de la resección quirúrgica. Ésta se efectúa con bisturí eléctrico con punta coagulante con hemostasia en coagulación bipolar de todos los vasos musculares *(fig. 15).*

• *Cierre*

Después de una hemostasia cuidadosa se cierra la pared faríngea lateral mediante 2 o 3 puntos a cada lado. La porción de sección epiglótica se sutura en la base de la lengua con puntos separados. Luego se aproximan los músculos supra e infrahioideos.

El postoperatorio de esta intervención varía según la importancia de la resección lingual, restableciéndose la deglución entre 15 y 30 días.

LARINGECTOMÍA HORIZONTAL SUPRAGLÓTICA POR VÍA LATERAL

Deriva de la operación de Alonso [1] que extrae por vía lateral la epiglotis, la pared faringolaríngea supraglótica y la encrucijada de los 3 pliegues *(figs. 16 A, 17 A)*. Se aproxima a la hemifaringolaringectomía de André si se conserva las cuerdas vocales *(figs. 16 B, 17 B)*. Está indicada por lo tanto en los casos siguientes:

— tumor ulcerado de la encrucijada de menos de 2 cm de diámetro;

— tumor del pliegue ariepiglótico que queda por encima del aritenoides el cual conserva toda su movilidad.

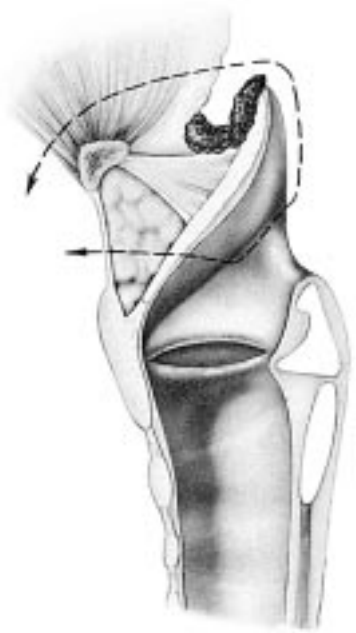

15 *Hiosubglosolaringectomía en cáncer de vallécula.*

• *Incisión cutánea*

Se puede utilizar la incisión en L de André. Su inconveniente es comunicar la cicatriz de legrado con el orificio de traqueotomía. Los autores prefieren una incisión vertical para la traqueotomía y una incisión arciforme de convexidad anterior que sobrepasa ampliamente el borde del ECM por delante.

Se realiza un vaciamiento ganglionar radical o selectivo.

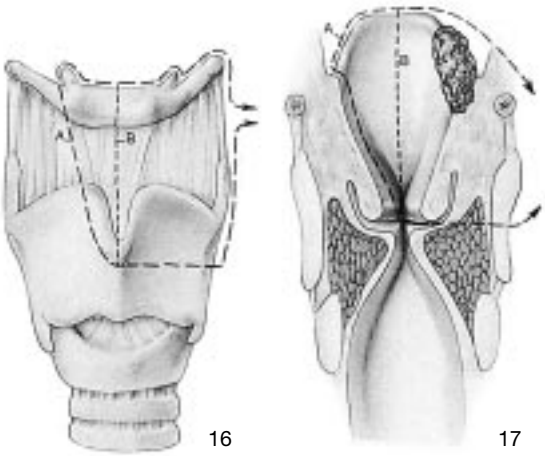

16 *A. Laringectomía supraglótica por vía lateral de Alonso. B. Hemifaringolaringectomía supraglótica.*

17 *A. Laringectomía supraglótica por vía lateral de Alonso. B. Hemifaringolaringectomía supraglótica.*

- *Acceso a la laringe*

Con bisturí eléctrico, se seccionan los músculos supra e infrahioideos al ras del hueso hioides que se secciona en la línea mediana y se extirpa.

Los músculos infrahioideos se disecan cuidadosamente hacia abajo hasta el ala tiroidea que se despega del pericondrio externo hasta la mitad de su altura. Se realiza así un colgajo musculoaponeurótico con charnela posterior que será utilizado para el cierre. Se libera el asta mayor del cartílago tiroides. El pedículo laríngeo superior —arteria, vena y nervio— es seccionado.

- *Exéresis*

El ala tiroidea se secciona horizontalmente. Raspando ligeramente su cara interna, se abre el ventrículo de Morgagni y se visualiza el plano glótico. Las tijeras, introducidas de abajo arriba, en la endolaringe, seccionan la epiglotis en la línea mediana *(fig. 17 B)* o fuera de ésta *(fig. 17 A)*. Se corta seguidamente la mucosa vallecular hacia arriba y por debajo del suelo del ventrículo con la mitad superior del aritenoides. La endolaringe así liberada se bascula hacia afuera. Entonces el tumor es bien visible, su resección es fácil con un buen margen de seguridad en el seno piriforme.

- *Cierre*

Después de una hemostasia cuidadosa, la brecha faríngea tiene una forma triangular de vértice superior. Este vértice puede cerrarse con puntos separados sin dificultad. Sin embargo, hacia abajo no hay que ascender la mucosa del seno piriforme ya que asciende con ella la boca del esófago creando una estenosis. Por lo tanto, el colgajo musculopericondral anteriormente descrito se sutura al borde de la brecha laríngea. Asegura el cierre de la parte anterior y baja del triángulo.

El cierre cutáneo se lleva a cabo en 2 planos con drenaje aspirativo.

El postoperatorio es generalmente simple. La reanudación de la respiración y de la deglución necesita entre 10 y 15 días.

El pronóstico bastante desfavorable de los cánceres del reborde incita a los autores a proponer una irradiación complementaria sistemática de la laringe y de las zonas ganglionares.
La radioterapia no debe efectuarse hasta después de la cicatrización completa de la laringe aproximadamente 6 semanas después de la intervención. Si hay un conducto laríngeo un poco estrecho no se dudará en conservar una cánula fenestrada con tapón. La irradiación debe ser más importante en las zonas ganglionares invadidas que sobre la laringe. Generalmente, la dosis de 50 grays se tolera bien. Más allá de esta cifra el edema, la fibrosis y los trastornos de deglución pueden aparecer y ser definitivos haciendo perder al paciente el beneficio de la cirugía parcial.

Laringectomía total

Cuando la extensión tumoral es demasiado importante para que el cirujano pueda reconstruir un esfínter laríngeo eficaz es necesario recurrir a la laringectomía total que separa definitivamente la vía aérea de la vía digestiva. Esta operación se asocia muy a menudo a una vaciamiento ganglionar uni o bilateral según el lugar del tumor y su volumen.

LARINGECTOMÍA TOTAL DE CAMPO ESTRECHO

Se indica en los cánceres glóticos con extensión subglótica y fijación de la cuerda. También puede ser utilizada como cirugía de recuperación de un cáncer de cuerda irradiado a dosis total. Nunca debe realizarse para un cáncer del vestíbulo o de la comisura anterior *(fig. 18)*.

- *Incisión*

Los autores prefieren una incisión en U que desciende hasta el hueco supraesternal. Esta incisión permite hacer un vaciamiento ganglionar si fuera necesario.

Se levanta el colgajo cutáneo anterior. Se reseca el istmo tiroideo para permitir el acceso a la tráquea. Se extrae el tejido celuloaponeurótico anterior.

- *Acceso a la laringe*

Se separan los músculos prelaríngeos superficiales. Se secciona el plano muscular profundo en contacto con la línea oblicua del cartílago tiroides.

Con un gancho se bascula la laringe lateralmente. Se busca el pedículo laríngeo superior para luego ligarlo y seccionarlo. Se corta el asta mayor del cartílago tiroides y el plano muscular de los constrictores. Hacia abajo, después de la hemostasia del pedículo posteroinferior de la laringe, se libera el cuerpo tiroides del cricoides y de la tráquea. De esta forma se libera completamente el cuerpo de la laringe de un lado y se efectúa la misma intervención del otro lado. Se realiza una traqueotomía baja en el 3º o 4º anillo.

- *Exéresis*

La laringectomía puede efectuarse de abajo hacia arriba o de arriba hacia abajo. Teniendo en cuenta que los límites tumorales en la subglotis son difíciles de determinar, los autores prefieren una laringectomía de arriba hacia abajo.

La membrana tirohioidea se secciona horizontalmente en toda su longitud. Las tijeras abren el compartimento hiotiroepiglótico para ascender hacia la vallécula. La mucosa de la cara lingual de la epiglotis siempre está muy vascularizada. Por lo tanto, hay que efectuar una hemostasia meticulosa de todos los vasos con pinza bipolar. Se abre la mucosa de la vallécula. Se toma la epiglotis con una pinza y se tracciona hacia adelante. Se recorre con las tijeras el borde superior de los pliegues ariepiglóticos a la derecha y a la izquierda y se secciona la mucosa en la cara posterior de los aritenoides. Se

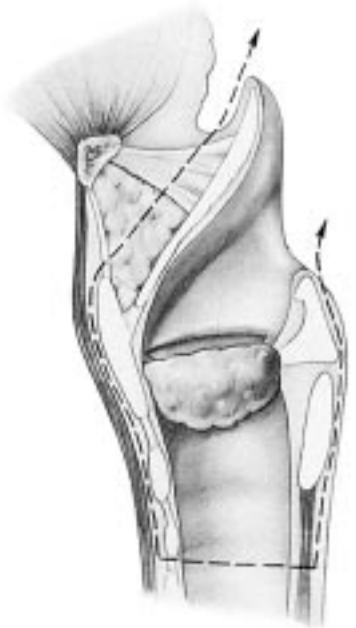

18 *Laringectomía de campo estrecho.*

libera así progresivamente la parte posterior y lateral del cricoides rechazando hacia atrás la mucosa de la boca del esófago. Esta disección posterior se prosigue hasta el nivel de la traqueotomía. A menudo este tiempo suele ser hemorrágico y necesita una hemostasia cuidadosa.

Se secciona la parte posterior de la tráquea liberando así la última inserción de la laringe. Los bordes de la tráquea se fijan a la piel mediante puntos transfixiantes con hilos gruesos de reabsorción lenta.

• *Cierre*

Generalmente el cierre del faringostoma es fácil puesto que se ha podido conservar toda la mucosa faríngea. A veces es posible una sutura vertical única con puntos transfixiantes separados de 3 mm si la mucosa de la cara lingual de la epiglotis ha sido conservada.

Generalmente, la sutura tiene forma de T con una parte horizontal incluyendo la base de la lengua y la pared interna de los senos piriformes y una parte vertical que corresponde a la zona interaritenoidea. En este caso, también la sutura se realiza con puntos invertidos cada 3 mm con hilo de reabsorción lenta. El punto central de la sutura está reforzado por un punto en X.

Los planos musculares de los constrictores se aproximan sobre la línea mediana para hacer un segundo plano y los músculos prelaríngeos un tercero.

El cierre cutáneo se lleva a cabo en 2 planos con un drenaje aspirativo.

• *Variante*

En las personas de cuello corto, el hueso hioides puede seccionarse en la línea mediana para ofrecer una mejor visibilidad hacia arriba.

En el caso de una miotomía faríngea puede ser útil, si hay que colocar una prótesis fonatoria, hacer una sección posterior de los constrictores y del cricofaríngeo desde el hueso hioides hasta el esófago. Esta sección debe ir hasta la mucosa para evitar las contracturas musculares que dificultan la emisión vocal.

LARINGECTOMÍAS TOTALES AMPLIADAS

■ *Laringectomía total ampliada al compartimento HTE*

Esta laringectomía está indicada en los tumores vestibulares que han invadido el compartimento HTE. Incluye por lo tanto el hueso hioides y los músculos prelaríngeos que limitan la parte anterosuperior del compartimento *(fig. 19).*

• *Incisión*

Es en U como para la laringectomía de campo estrecho. Se realiza el vaciamiento ganglionar bilateral. La traqueotomía puede ser baja o intercricotirodea si se desea practicar una laringectomía supracricoidea que permite evitar el uso de la cánula.

• *Acceso a la laringe*

Se seccionan los músculos suprahioideos al ras del hueso hioides y los músculos prelaríngeos no se disecan del cuerpo de la laringe. Se realiza la hemostasia de los pedículos laríngeos y una sección de los constrictores a lo largo del borde posterior de la laringe.

• *Exéresis*

A menudo se realiza de abajo hacia arriba puesto que la lesión del plano glótico es excepcional. Con la pinza de Museux se toma la laringe justo por encima del orificio de traqueotomía y se tira hacia arriba. Se secciona la tráquea posterior. Se separa la tráquea del esófago y luego, progresivamente, la pared interna del seno piriforme del ala tiroidea. La incisión mucosa se hace a la altura de la incisura interaritenoidea para seguir los pliegues ariepiglóticos de cada lado y confluir a nivel de la vallécula.

• *Cierre*

Se efectúa después de una hemostasia cuidadosa. La mucosa se cierra en un plano con puntos separados. A menudo es interesante realizar un colgajo basilingual mediano que relaja las suturas y evita la tracción durante los movimientos de deglución. Con bisturí eléctrico se secciona horizontalmente la mucosa de la base de la lengua de sus inserciones musculares a 2 cm de altura. La mucosa de los senos piriformes se sutura a la mucosa de la base de la lengua y los constrictores a la masa muscular basilingual *(fig. 20).*

■ *Laringectomía total extendida a la base de la lengua*

Se indica para los cánceres vestibuloépiglóticos que han invadido la vallécula y afectado el tercio inferior de la base de la lengua. Se la denomina también subglosolaringectomía total. Este tipo de laringectomía necesita siempre un vaciamiento ganglionar bilateral. La única particularidad técnica es que debe realizarse de abajo hacia arriba. El músculo digástrico con el XII y la arteria lingual deben preservarse con cuidado. Se disecan del hueso hioides y se mantienen a distancia por separadores. Los músculos suprahioideos se seccionan con precaución en su porción superficial. La laringectomía debe efectuarse de abajo hacia arriba. La sección de la base de la lengua se efectúa al final a la vista y con la palpación.

■ *Laringectomía ampliada al cuerpo del tiroides*

Debe practicarse en los cánceres de los 3 niveles con fijación de la hemilaringe. La extensión al espacio paraglótico del tumor lo pone en contacto con el cuerpo tiroides que será extraído para tener un buen margen de seguridad.

Por consiguiente, se realiza una laringectomía total extendida al compartimento HTE con una loboistmectomía tiroidea.

19 *Laringectomía ampliada.*

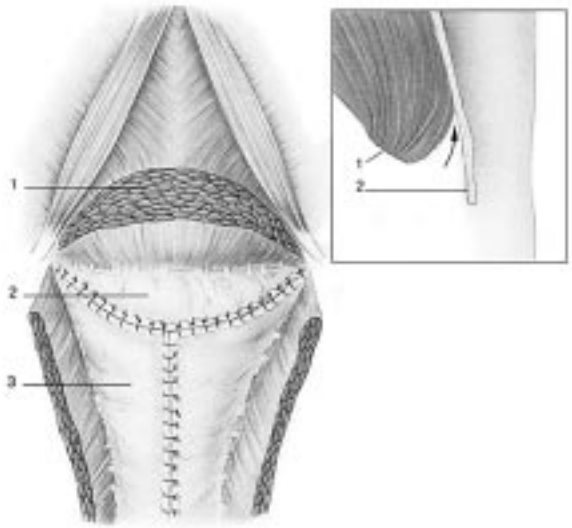

20 *Colgajo lingual.*
1. Músculos de la base de la lengua.
2. Colgajo lingual.
3. Mucosa faríngea.

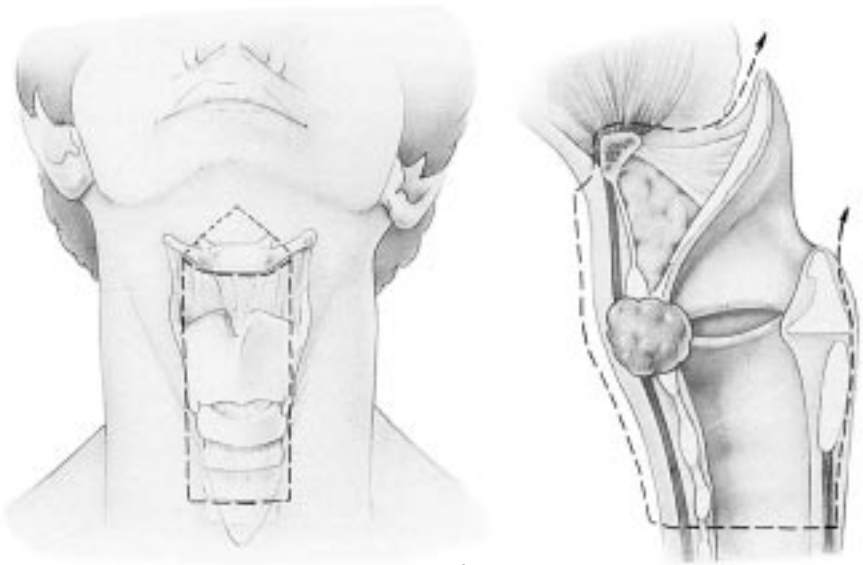

21 *A, B. Laringectomía cuadrada.*

Es necesario palpar con cuidado la región intertraqueoesofágica retroesternal para percibir los ganglios sospechosos de la cadena recurrencial que deberán extirparse.

LARINGECTOMÍA CUADRADA

Se trata de una laringectomía total extendida hacia adelante al revestimiento cutáneo [11]. Está indicada en caso de sospecha de permeación anterior de los cartílagos laríngeos:

— cáncer del vestíbulo que ha atravesado el compartimento;

— cáncer del ventrículo o de la comisura anterior que ha destruido el cartílago tiroides;

— cáncer de la subglotis que ha infiltrado la membrana cricotiroidea.

• *Incisión cutánea*

Delimita un espacio rectangular anterior correspondiente a la proyección cutánea de la laringe *(fig. 21 A)*. La incisión baja es horizontal por encima del manubrio esternal, se trazan 2 incisiones verticales a cada lado de la laringe. Se juntan hacia arriba por encima del hueso hioides.

El istmo tiroideo se secciona para permitir el acceso anterior a la tráquea y efectuar la traqueotomía.

• *Acceso a la laringe*

Se efectúa lateralmente cortando los músculos prelaríngeos distalmente hacia afuera para alcanzar los bordes laterales de las alas tiroideas. Se separa el cuerpo tiroides del cricoides y se seccionan lateralmente los constrictores de la faringe. No debe realizarse ningún despegamiento anterior. Hacia arriba, se seccionan los pedículos laríngeos superiores. Después de haber localizado el hueso hioides, se seccionan los músculos suprahioideos al ras del hueso del que se extirpa la parte central con las astas menores.

• *Exéresis*

La laringectomía se efectúa de arriba hacia abajo o de abajo hacia arriba según el lugar del tumor *(fig. 21 B)*.

• *Cierre*

La faringe se cierra en 2 planos después de una hemostasia cuidadosa. La tráquea se fija a la piel y el cierre cutáneo se realiza verticalmente por aproximación. La pérdida de sustancia cutánea se compensa por la disminución del grosor del cuello.

Las laringectomías totales están indicadas en los tumores voluminosos que se acompañan a menudo de adenopatías lo que lleva a proponer una irradiación postoperatoria sistemática en el antiguo lecho tumoral y en las zonas ganglionares, en particular en las zonas donde la exéresis quirúrgica es imposible: mediastino superior para los cánceres subglóticos y transglóticos, zona subparotídea y basicraneal para los cánceres del vestíbulo.

Cualquier referencia a este artículo debe incluir la mención del artículo original: Piquet JJ. Laryngectomies partielles, subtotales et totales. Encycl Méd Chir (Editions Scientifiques et Médicales Elsevier SAS, Paris, tous droits réservés), Techniques chirurgicales - Tête et cou, 46-360, 1993, 14 p.

Bibliografía

[1] **ALONSO JM.** La chirurgie conservatrice pour le cancer du larynx et de l'hypopharynx. Ann Otolaryngol Chir Cervicofac **1951** ; 68 : 689-696

[2] **BACLESSE F.** Tumeurs malignes du larynx et du pharynx. Masson. Paris. **1960** ; 770 p

[3] **BAILEY BJ.** Glottic reconstruction after hemilaryngectomy bipedicle muscle flap. Laryngoscope **1975** ; 85 : 960-977

[4] **BILLER HF, SOM ML.** Vertical partial laryngectomy for glottic carcinoma with posterior subglottic extension. Ann Oto Rhinol Laryngol **1977** ; 86 : 715-718

[5] **BOCCA E.** Considerazioni sulla laringectomia conservativa orizzonto-verticale e resultati personali. Tumori **1974** ; 60 : 523-526

[6] **BOUCHE J, FRECHE Ch, HUSSON Y.** L'hémilaryngectomie avec épiglottoplastie. Ann Otolaryngol Chir Cervicofac **1965** ; 82 : 421-424

[7] **CALCATERRA TC.** Bilateral omohyoid muscle flap reconstruction for anterior commissure cancer. Laryngoscope **1987** ; 97 : 810-813

[8] **CALEARO CV, TEATINI GP.** Horizontal glottectomy. Laryngoscope **1978** ; 88 : 1529-1535

[9] **FRECHE Ch.** Utilisation de l'omo-hyoïdien dans la reconstruction de la corde vocale. Ann Otolaryngol Chir Cervicofac **1977** ; 94 : 134-136

[10] **GAILLARD J, MEREAUD P.** L'envahissement de la loge HTE dans les cancers pharyngolaryngés. J Fr ORL **1957** ; 6 : 65-76

[11] **GUERRIER Y.** Traité de technique chirurgicale ORL et cervicofaciale. Tome 3. Pharynx et larynx. Masson. Paris. **1987**

[12] **GUERRIER B, LALLEMANT JC, BALMIGERE G, BONNET Ph, ARNOUX B.** Notre expérience de la chirurgie reconstructive dans les cancers glottiques. Ann Otolaryngol Chir Cervicofac **1987** ; 104 : 175-179

[13] **KAMBIC V.** Epiglotto plasty. New technique for laryngeal reconstruction. Radiologia yugoslavia **1977** ; (Suppl II) : 33-43

[14] **LABAYLE J, BISMUTH R.** Laryngectomie totale avec reconstruction. Ann Otolaryngol **1971** ; 88 : 219-228

[15] **LACCOURREYE H, MENARD H, FABRE A, BRASNU D, JANOT J.** Les laryngectomies partielles sus-cricoïdiennes. Ann Otolaryngol Chir Cervicofac **1987** ; 104 : 163-173

[16] **LAURIAN N, ZOHAR Y.** Laryngeal reconstruction by composite nasal mucoseptal graft after partial laryngectomy. Laryngoscope **1981** ; 91 : 609-615

[17] **LEROUX-ROBERT J.** La chirurgie conservatrice par laryngo-fissure ou laryngectomie partielle dans le cancer du larynx. Ann Otolaryngol Chir Cervicofac **1957** ; 74 : 40-74

[18] **MAJER EH, RIEDER W.** Technique de la laryngectomie permettant de conserver la perméabilité respiratoire. Ann Otolaryngol Chir Cervicofac **1959** ; 76 : 677-687

[19] **OGURA JH, BILLER HF.** Glottic reconstruction following extended frontolateral hemilaryngectomy. Laryngoscope **1969** ; 79 : 2181-2184

[20] **PARK NH, MAJOR JW, SAUERS PL.** Hemi-laryngectomy and vocal cord reconstruction with digastric tendon graft. Surg Gynecol Obstet **1982** ; 155 : 253-256

[21] **PECH A, CANNONI M, ABDUL S, ZANARET M, THOMASSIN JM, GOUBERT JL.** Laryngectomie frontale antérieure reconstructive. Ann Otolaryngol Chir Cervicofac **1982** ; 99 : 141-146

[22] **PIQUET JJ, ROUX X, DECORTE D, TON VAN J, DARRAS JA, VANEECLOO FM.** La glottectomie extra-cartilagineuse. Ann Otolaryngol Chir Cervicofac **1987** ; 104 : 289-292

[23] **PIQUET JJ, DESAULTY A, DECROIX G.** La crico-hyoïdo-épiglotto-pexie. Ann Otolaryngol Chir Cervicofac **1974** ; 91 : 681-689

[24] **PIQUET JJ, DARRAS JA, BERRIER A, ROUX X, GARCETTE L.** Les laryngectomies subtotales fonctionnelles avec CHP. Ann Otolaryngol **1986** ; 103 : 411-415

[25] **SALA O, PIVOTTI G.** Cordectomie et phonation. Ann Otolaryngol Chir Cervicofac **1971** ; 88 : 511-513

[26] **SENECHAL G.** Réfection de la corde vocale par greffe cutanée. Ann Otolaryngol Chir Cervicofac **1975** ; 92 : 621-624

[27] **SOM ML.** Cordal cancer with extension to vocal process. Laryngoscope **1975** ; 85 : 1298-1307

[28] **TROTOUX J, LEVY C, RIVIERE F et coll.** La chirurgie conservatrice du cancer du larynx. Ann Otolaryngol Chir Cervicofac **1986** ; 103 : 399-409

[29] **TUCKER HM, WORD GB, LEVINE M, KATZ R.** Glottic reconstruction after near total laryngectomy. Laryngoscope **1979** ; 89 : 609-618